

Weg mitten durch den Darm. Das Ereignis ist extrem selten und setzt eine sehr resistente weit nach vorne gelegene Vulvaöffnung und gleichzeitig einen sehr hohen Darm voraus. Wird dabei z. B. durch Enge des Schambogens der Kopf nach hinten abgelenkt, so kann der Darm mächtig vorgewölbt, verdünnt und ausnahmsweise einmal in der Mitte durchbrochen werden.

Fig. 472. Tiefer Dammriss (II. Grades).

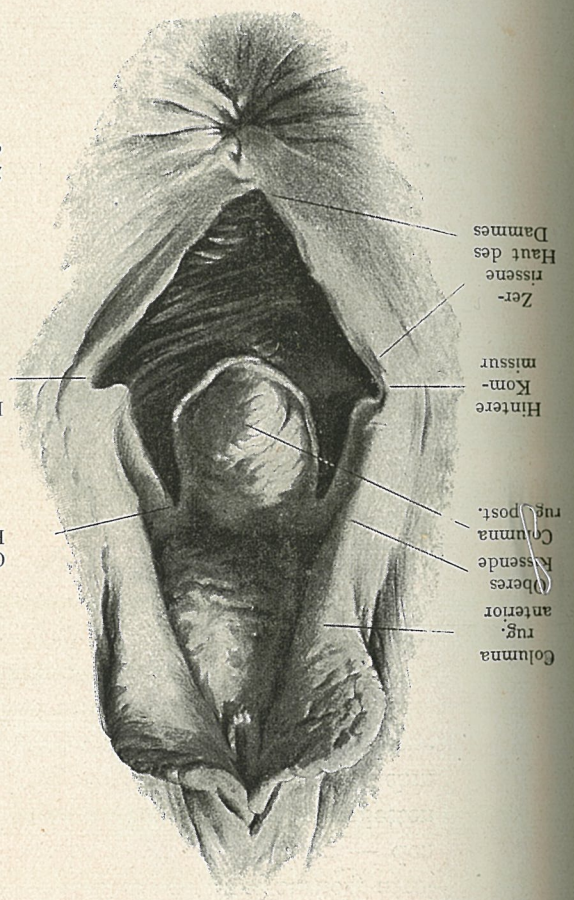
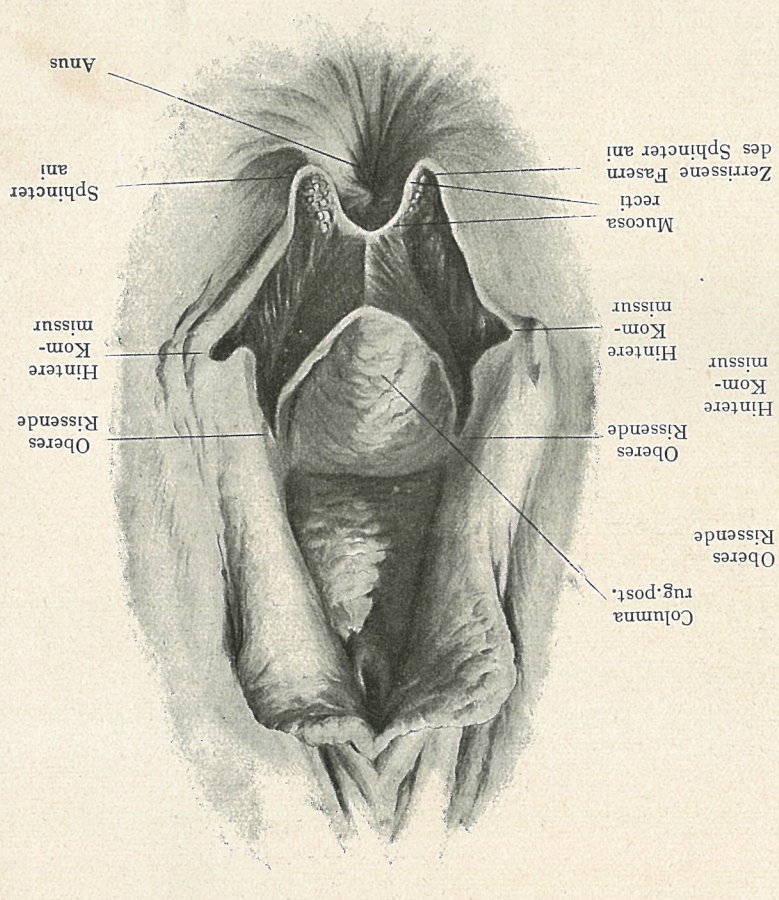


Fig. 473. Kompletter Dammriss (III. Grades).



Scheidenschleimhaut, Darmhaut und die darunter liegenden Muskeln, sondern auch die Ringfasern des Sphincter ani durchrissen und ein Teil zerstört, Scheide und Darm hängen zusammen, Höhle, die von den blutigen Rändern der Dammwunde gebildet wird. Eine Kuri- osität ist die sogenannte „zentrale Dammruptur“. Dabei bleibt vorn am Scheiden-

Dammrisse.